

# PolyMem®

## Fingertraume behandlet effektivt med PolyMem Finger/tåbandage

### Kort sygehistorie:

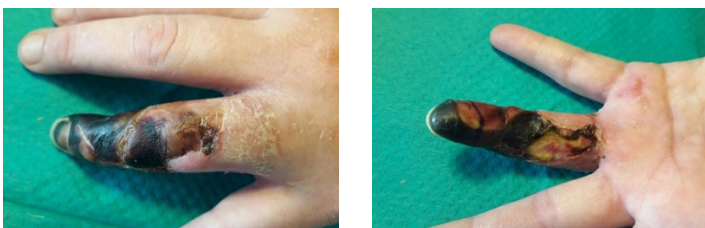
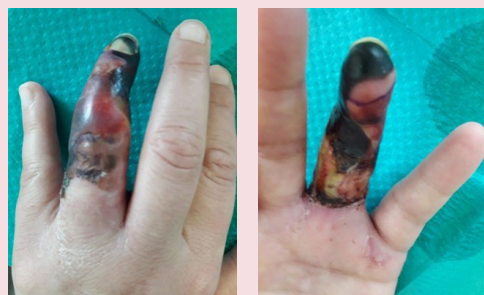Traumatisk skade på venstre 4. finger (er kommet i klemme i en brændekløver).  
Patienten er tilset i sygehusregi, og afventer næste kontrol om 14 dage.  
I mellemliggende periode kan patienten kontakte/tilses af hjemmesygeplejen.  
Ordnationen fra sygehuset er tør behandling med tynd skumbandage.

### 13. marts i klinikken:

Ved 1. tilsyn af hjemmesygeplejen opstartes behandling med PolyMem Fingerbandage.

Borger tilses én gang på sygehuset mellem d. 13/3-28/3-23  
– det var meningen at amputationen skulle være forestået, men grundet andre akutte operationer, blev denne udskudt.

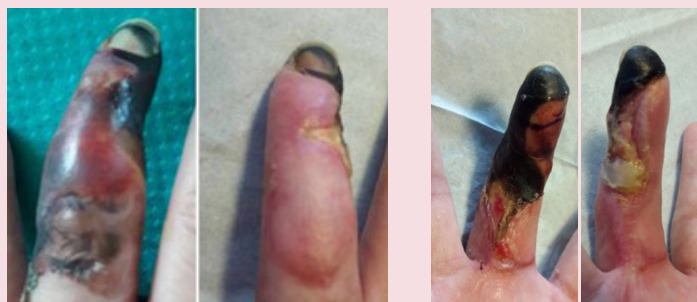Sygehuset støtter op om behandlingen og fortsætter behandling med PolyMem Fingerbandage.



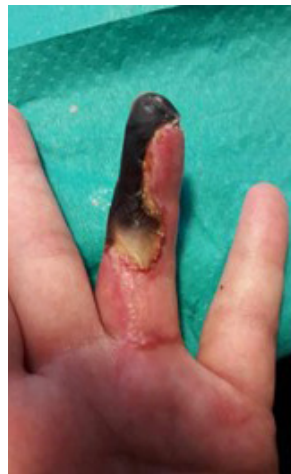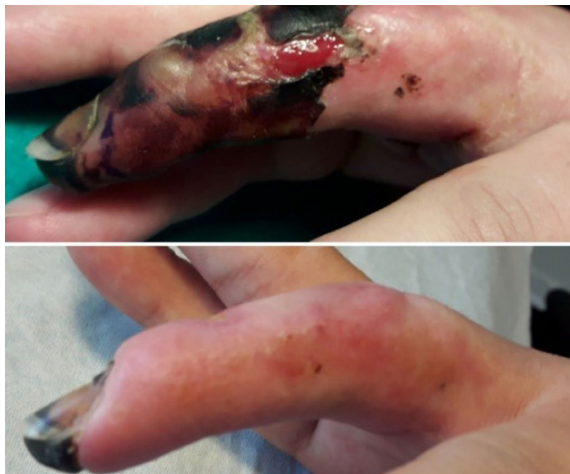### 28. marts i klinikken:

Der ses tydelig bedring.  
Fortsætter behandling med PolyMem Finger-bandage.

Der er en måned mellem disse billeder.  
Der fortsættes behandling med PolyMem Fingerbandage med skift x 2 ugentligt.

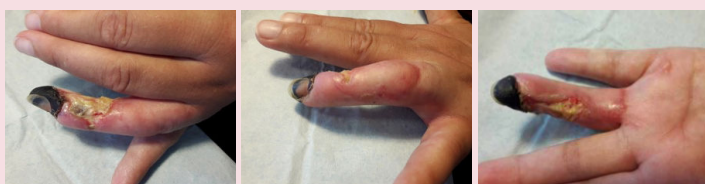

6. april

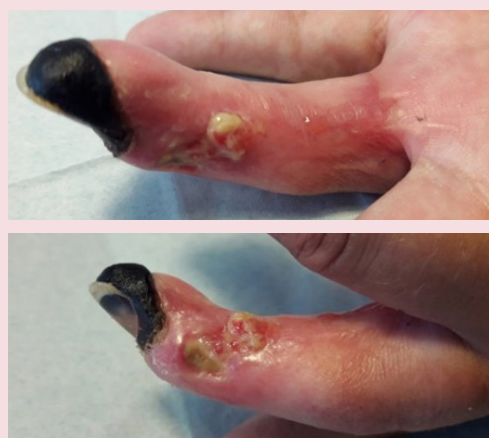

Der er en måned mellem øverste og nederste billede.

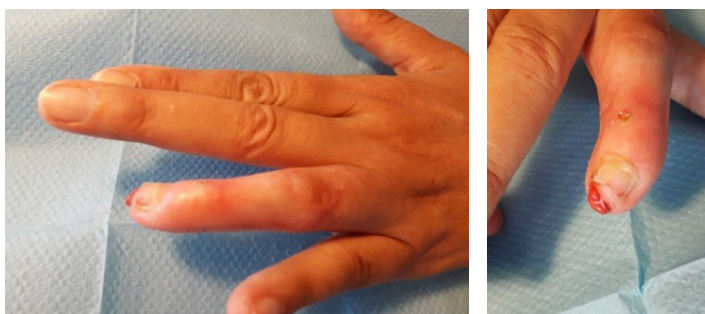
11. maj



9. juni

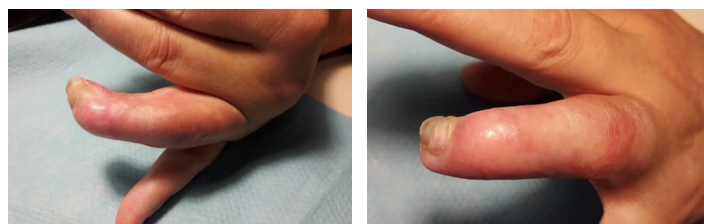

21. august



13. oktober

Patienten afsluttes i hjemmesygeplejen



### Resumé af forløbet

Såret helet efter 7 mdrs. behandling med PolyMem finger/tå-bandage, hvor PolyMem's oprensende og inflammationsmodulerende effekt udnytttes. Der er debrideret med kirurgisk pincet, saks og curette efter behov.

Borger har beholdt sin finger trods lægernes anbefaling om amputation.

*Dette er skrevet af sygeplejerske Rikke Voetmann Jørgensen som har forestået behandling og Laila Rudbæk Larsen som supervisor og med borgers accept.*

*Billeder er offentliggjort med tilladelse fra borgeren.*